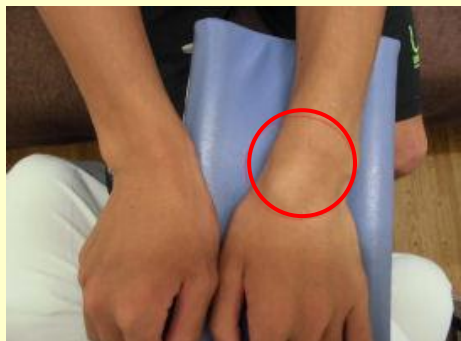

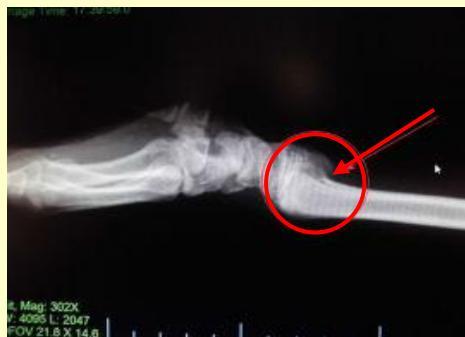★左の橈骨骨折★

来院時



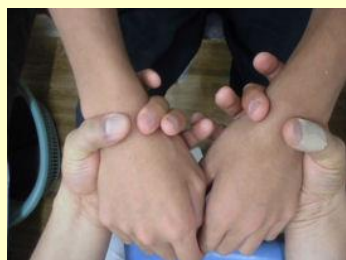16歳S君は、サッカーの練習中人とぶつかり転倒し、左手首を衝いて骨折しました。左手の赤丸のところは右手と比べて腫れていますよね。

レントゲン



矢印、赤丸のところは、
良く分かりますね。

初診時の手首の横径差



左手首が随分腫れています。整復時、その瞬間、本人の口から「**楽になった！！**」という言葉通り同じ太さに戻りました。お母さんにも傍で元に戻るところを見て頂きました。

5日目



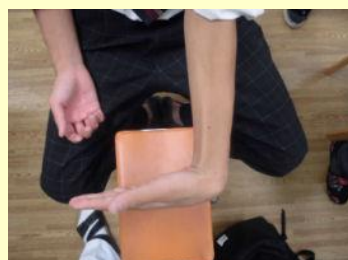
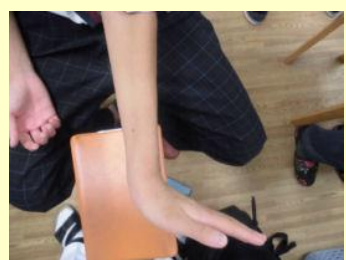
痛みはどんどん
軽減してきました。

15日目



腫れも引き、痛みは
全く無くなりました。

21日目



本日治癒です。
医学を覆す驚異の早さです。
治るだけではありません。
一切のリハビリも必要ありません。